Aus der Chirurgischen Klinik der Universität München
Referent: Prof. Dr. Magnus

Luftfüllung der Gehirnkammern nach Unfall

INAUGURALDISSERTATION
zur
Erlangung der Doktorwürde
in der gesamten Medizin
einer
Hohen Medizinischen Fakultät
der Ludwig-Maximilians-Universität München

vorgelegt von
Gisela Böninger
aus Duisburg

1940

Hansa-Druckerei, Inh. Hans Schneider jun., München 13, Arcisstr. 61

Referent:

Prof. Dr. MAGNUS.

R. UNIV.
BIBLIOTHEEK
LEIDEN

LUFTFÜLLUNG DE GEHIRNKAMMERN NACH UNFALL.

Bei Durchsicht der bisher beschriebenen Fälle von Luftansammlungen innerhalb des Schädels ist immer wieder auffallend, welch Durcheinander in der Benennung dieser Fälle allgemein herrscht. Ich möchte deshalb zu Anfang meiner Arbeit darüber kurz ein Wort sagen. Es gibt bereits eine ganze Anzahl der verschiedensten Bezeichnungen, und fast jeder neue Fall erscheint wiederum unter einer neuen: Pneumocele, Pneumatocele cranii, Pneumocysta, Pneumocysta cranialis, Pneumocephalus oder Pneumatocephalus, intrakranielle Luftcyste, Aerocele, Pneumocranium, zerebrales Emphysem oder Emphysema capitis usw. Es sind alles Ausdrücke für ein und dasselbe Krankheitsbild. Eine Reihe von Vorschlägen zur Klärung sind im Laufe der Zeit zwar gemacht worden, aber bis heute herrscht in dieser Frage noch keine Uebereinstimmung, keiner der Vorschläge hat sich allgemein durchsetzen können. Insbesondere haben sich Bullock, Dandy, Winterstein und neuerdings Killian (Freiburg) darum bemüht. Bullock unterschied 3 Gruppen:

1. den diffusen subduralen Typus, externer Pneumocephalus;
2. der pneumoventrikuläre Typus, interner Pneumocephalus;
3. die richtige Aerocele.

Dandy prägte den Sammelnamen intracranielle Pneumatocele und gab ihr zusätzliche Bezeichnungen: subduralis, subarachnoidealis, intraventricularis, intracerebralis. Winterstein hat eine Einteilung nach der Aetiologie vorgeschlagen. Er unterschied danach:

1. Pneumocephalus traumaticus
   a) Frühstadium,
   b) Spätstadium;
2. Pneumocephalus postoperativus (z. B. bei Punktion von Zysternen oder Ventrikeln);

3. Pneumocephalus durch Usur pneumatischer Höhlen
   a) durch Infektion,
   b) durch Tumoren.

Die jüngste Einteilung stammt von Killian. Sie erscheint mir außerordentlich übersichtlich und ist auf Grund einer großen Anzahl von Killian gesammelter Fälle entstanden. Diese Fälle hat Killian unter Einhaltung einer bis ins einzelne durchgeführten klaren Gliederung in seinem Buch Pneumatopathien, Erkrankungen durch physikalische Gaswirkung in dem Teil „Die pneumatischen Erkrankungen im Schädelbereich" zusammengestellt. Wegen ihrer erwähnten Vorzüge möchte ich die Einteilung Killians im folgenden beibehalten. Er unterscheidet:

1. Pneumatocele externa, Pneumocephalus externus, d. h. Luftansammlung außerhalb des Schädelknochens
   a) Occipitalis in Verbindung mit den pneumatischen Kammern des Warzenfortsatzes oder des Mittelohres,
   b) Sincipitalis in Verbindung mit den pneumatischen Kammern des Sinus frontalis;

2. Pneumatocele interna, Pneumocephalus internus, innerhalb der Schädelkapsel gelegen.
   a) Extraduralis, zwischen Knochen und Dura,
   b) Subduralis, zwischen Dura und Arachnoidea,
   c) Subarachnoidealis (subpialis), zwischen Gehirnoberfläche und weicher Hirnhaut,
   d) Intracerebralis (Gaszyste, Luftzyste, Aerozele), in der Gehirnmasse selbst gelegen,
   e) Ventricularis, d. h. Auffüllung eines oder mehrerer Ventrikel mit Luft, entsprechend einem Enzephalogramm.

Subdurale Luftansammlungen sind sehr häufig. Meist ist wohl eine traumatische Verletzung die Ursache; aber außer dem Trauma können auch eine Infektion, Tuberkulose oder Syphilis oder bösartige Tumoren eine Schädigung des Knochens und der Dura hervorrufen.

Einer der ältesten Fälle, der von Chiari 1884 beschrieben wurde, entstand z. B. nach einem „chronisch entzündlichen Prozeß". Welcher Art die Entzündung genau war, ist nicht festzustellen. Es handelte sich wahrscheinlich um eine Tuberkulose. Die Subarachnoidealräume können sich nur füllen, wenn eine Zysterne eröffnet wurde. Sonst liegen die Meningen dem Hirn überall so fest an, daß die Räume sich unter gar keinen Umständen mit Luft füllen können. Von der Zysterne aus kann die Luft entweder durch direkten Einriß der Ventrikel, meistens durch Einreissen des Bodens des 3. Ventrikels, in das Ventrikelsystem gelangen oder aber über den 4. Ventrikel durch das Foramen Magendii und die Foramina Luschkae. Wenn die Arachnoidea zerreißt und eine Verletzung der Hirnrinde entsteht, kann die Luft direkt in das Gehirn dringen. Durch Verklebung der Dura mit dem Hirn kann verhindert werden, daß die Luft außer in das Gehirn in die Ventrikel oder in die Subarachnoidealräume auch noch in den Subduralraum eindringt. Es können auch Verbindungen der einzelnen Formen vorhanden sein, die entweder sogleich durch die Art der Verletzung entstanden sind oder sich erst nachträglich entwickelt haben. So kann sich aus einer subduralen oder subarachnoidealen Pneumatocele durch Einbruch der Luft in die zertrümmerte Hirnsubstanz eine intracerebrale Pneumatocele entwickeln und wiederum von hier aus durch direktes Durchbrechen der Luft in die Ventrikel eine Pneumatocele ventricularis.

Wie schon erwähnt, ist es in neuester Zeit Killian gewesen, der sich mit den Fällen von Pneumatocelen aufs eingehendste beschäftigt hat. Ich habe keine andere Arbeit gefunden, die eine solche Fülle und Reichhaltigkeit an Material birgt und auch nur eine annähernd so große Erfahrung des Verfassers in diesen Krankheitsbildern erkennen läßt als die Killians. Ich werde deshalb des öfteren in meinen Ausführungen auf ihn zurückgreifen.

In der nun folgenden geschichtlichen Uebersicht habe ich den Stoff teils einem kurzen Abschnitt aus der Arbeit Killians entnommen, teils habe ich selbst die überlieferten Fälle zusammengestellt. Die älteste Beobachtung krankhafter Luftansammlung innerhalb des Schädels ist von einem gewissen Studenten Arcel in Form

einer Doktordissertation im Jahre 1777 gemacht worden. Er nannte sie „Windgeschwulst". Es handelte sich wahrscheinlich um eine äußere Pneumatocele. Der Ausdruck „Pneumatocele" taucht erstmalig im Jahre 1850 auf. Er wurde von Chevance für eine krankhafte Luftansammlung gebraucht, die er zwischen Periost und Schädel vermutete. Danach wurde das Wort Pneumatocele für jegliche Arten von Luftansammlungen innerhalb des Schädels gebraucht, unabhängig von der Entstehungsart. Eine Unterscheidung zwischen extracranieller Luftansammlung und intracranieller war damals noch nicht möglich. Erst nach Entdeckung und Einführung der Röntgenstrahlen entstand diese Trennung. Wie sollte man auch ohne das Röntgenverfahren Kenntnis von pneumatischen Räumen oder von einem Emphysem innerhalb der Schädelkapsel oder gar im Gehirn haben? Demgemäß war die Symptomatik äußerer Pneumatocelen auch lange vor der Zeit der Kenntnis der Symptome innerer Pneumatocelen bekannt. Zu den ersten Schilderungen einer Pneumatocele externa occipitalis gehören die Mitteilungen von Lloyd in London im Jahre 1799 und von Lecart 1798. Nach der Jahrhundertwende folgen dann eine ganze Anzahl von Fällen. Merkwürdigerweise sind in der modernen Literatur nur wenig Fälle bekannt. Nach Killian gibt es in der gesamten Weltliteratur in einem Zeitraum von 161 Jahren insgesamt 27 Fälle. Die Schilderungen und Beobachtungen der alten Aerzte sind oft ganz vorzüglich, und ihre Kenntnisse entsprechen im großen und ganzen denen der heutigen Wissenschaft. Es ist nur anzunehmen, daß bei den vor 1913 aus der älteren Literatur bekannten Fällen von äußerer Pneumatocele die eine oder andere innere Pneumatocele sich befindet. Es besteht bei manchen Schilderungen von Bewußtlosigkeit, Erbrechen, Unwohlsein, abnormer Schwere des Kopfes als Nebenerscheinungen sogar der dringende Verdacht. Jedoch beweisen läßt es sich nicht. Man kann die Fälle lediglich mit den Erfahrungen unserer Chirurgen nach 1913 vergleichen.

Vor dem Jahre 1913, also vor Entdeckung der Röntgenstrahlen, war es als einziger Chiari, der zwei lufthaltige Höhlen im Gehirn bei einer Sektion fand. Es handelte sich nicht um eine Verletzung, sondern um das Zusammenwirken eines Abszesses und eines Chole-

steatoms. 1913 wurde von Luckett die erste intracranielle Pneumatocele am Lebenden diagnostiziert. Bis dahin war der Fall Chiaris ein sonderbarer Befund geblieben. In der neueren Literatur finden sich Angaben über Fälle von innerer Pneumatocele jetzt häufiger.

Merkwürdig ist die Tatsache, daß die Hauptmasse der äußeren Pneumatocelen in der occipitalen Gegend, vom Processus mastoideus ausgehend, entsteht und die sincipitalen Pneumatocelen sehr selten sind, während bei den inneren Pneumatocelen die Verhältnisse gerade umgekehrt liegen. Weitaus der größte Teil der im Schrifttum bekannten Fälle betrifft Pneumatocelen der Stirnhirnregion, die meist nach Frakturen entstanden sind. Killian hat im ganzen 60 Fälle gefunden, d. h. zirka ein Drittel aller Fälle von innerer Pneumatocele gehen von dem Stirngebiet aus. Sehr häufig handelt es sich um Impressionsfrakturen des Stirnbeins, wie sie z. B. gelegentlich bei Motorradfahrern nach einem Sturz auf die Stirn vorkommen. In vielen Fällen ist von außen die Impression abzutasten, in manchen kann man auch im Röntgenbild die Bruchlinie sehen. Selten gelingt es, die kleinen Sprünge im Gebiet des Siebbeins oder Keilbeins röntgenologisch zu erkennen. Sie sind sehr oft gleichzeitig vorhanden. Jedoch wird in vielen Fällen berichtet, daß als Frühsymptom der Ausfall des Geruchsinnes aufgetreten ist, wodurch die Diagnose, daß ein Ausläufer der Bruchlinie durch die Lamina cribrosa geht, sehr wahrscheinlich wird. Bei Splitterung in dem Stirnbeingebiet ist jedenfalls immer ein Verdacht auf Beteiligung des Os ethmoidale und des Os sphenoidale an der Verletzung berechtigt.

Nicht allzu selten sind Pneumatocelen, die durch Schußbrüche entstanden sind. Es sind bis heute zirka 17 Fälle bekannt. Davon wurde eine Reihe dieser interessanten Krankheitsbilder während des Weltkrieges beobachtet, im übrigen sind es hauptsächlich Selbstmordfälle. Sowohl unter den Fällen nach Stirnbeinverletzungen als unter denen nach Schußfrakturen ist das Vorkommen der intracerebralen Form der Pneumatocele relativ häufig. Unter den Pneumatocelen nach Stirnbeinverletzungen sind auch noch die Fälle der verschiedenen Verbindung dieser Form mit anderen bekannt, eine Pneumatocele intracerebralis et subduralis oder eine

Pneumatocele intracerebralis et ventricularis und sogar ein Fall von einer intracerebralen Pneumatocele, bei dem sowohl noch die Ventrikel als auch noch der Subarachnoidealraum mit Luft gefüllt waren.

Auf eine weitere sehr interessante Gruppe von Fällen, die auch noch verhältnismäßig häufig beobachtet werden, Pneumatocelen nach Basisfrakturen, will ich später an Hand eines Falles näher eingehen. Sehr selten entsteht eine Pneumatocele nach einem Gehirnabszeß. Zum erstenmal wurde sie im Weltkrieg nach Kopfverletzungen beobachtet. Im ganzen wurden bisher 8 Fälle beschrieben. Aeußerst selten sind auch die Fälle von Pneumatocelen, die durch das Wachstum von Tumoren entstanden sind. Dabei handelt es sich niemals um Geschwülste der Hirnmasse oder der Hirnhäute, sondern stets und immer um Geschwülste, die vom Knochen ausgehen. Osteome der Hinterwand des Sinus frontalis oder der Siebbein-Keilbeinregion. Die Osteome bilden spitze Fortsätze, welche die Dura und die Gehirnmasse langsam durchbrechen.

Im Vergleich zur Häufigkeit der Schädelverletzungen als solchen sind Luftansammlungen innerhalb des Schädels außerordentlich selten. Es ist wohl dadurch zu erklären, daß eine ganze Anzahl von Vorbedingungen vorhanden sein muß, die erst das Eindringen der Luft in den Schädelraum ermöglichen. Es gibt hauptsächlich zwei Wege, wie die Luft in das Innere des Schädels gelangen kann:

1. Durch Anaerobier werden Gase im Gehirn selbst gebildet;
2. Atmosphärische Luft dringt von außen ein.

Zu 1). Aerogene Bakterien dringen entweder durch offene Wunden ein oder werden auf dem Blutweg verschleppt. Bei ihrem Eindringen durch Wunden entsteht nach Killian meist ein einziger Abszeß, beim hämatogenen Eintritt dagegen entstehen multiple Herde. Ein wichtiges Symptom, das einen Verdacht auf Gas in einem Abszeß lenken sollte, scheint nach der Literatur die Schnelligkeit zu sein, mit der sich der Hirndruck entwickelt. Durch Punktion der Abszesse und der sich dabei entwickelnden Gasblasen und durch Nachweis des Gases im Röntgenbild kann die Diagnose sichergestellt werden. Schon Heinecke berichtet in seinem „Handbuch der

allgemeinen und speziellen Chirurgie" 1866-1873 über diese Dinge. Er spricht von *Emphysemen*, die bei fauliger Zersetzung entstehen. Er empfiehlt die Inzision „zwecks Abfluß der fauligen Sekrete'. Es handelt sich allerdings bei den fünf Fällen, die er angibt, wohl ausschließlich um eine Pneumatocele externa. Sie ging entweder von einer Nekrose am Sinus frontalis aus, also vom Knochen aus, oder es war eine heftige Entzündung der Nase oder der Stirnhöhle vorausgegangen.

Zu 2). Ganz ausnahmsweise kann eine offene Konvexitätsfraktur zur Luftfüllung führen. Es ist ein einziger Fall in der Literatur bekannt geworden. Er wurde von Wodarcz in der „Münchener med. Wochenschrift" 1915 veröffentlicht.

Fast immer ist bei einem Unfall entweder durch eine Stirnverletzung oder durch einen Schädelbasisbruch ein lufthaltiger Schädelabschnitt (Siebbein, Stirnbein-, Keilbeinhöhle, Mastoidzellen, selten die pneumatischen Kammern des Mittelohres) eröffnet. Auf Grund klaffender Lücken oder kleiner Sprünge, und nachdem auch die Dura eingerissen und eine größere Zysterne eröffnet ist, kann Liquor abfließen und danach die Luft eindringen. Es besteht dann eine Verbindung zwischen der lufthaltigen Höhle und dem Liquorraum. Es wird Flüssigkeit gegen Gas ausgetauscht. Diese Entstehungsform kommt bei Pneumatocelen im äußeren Bereich des Schädels niemals vor, meistens bei der Verbindung zweier Formen der inneren Pneumatocele, bei Füllung sowohl des Subduralraumes oder der Subarachnoidealräume, als auch der Ventrikel mit Luft. Bei dieser Form wird die Pneumatocele sofort oder sehr bald nach dem Unfall festgestellt; aber die Luft verschwindet auch wieder sehr schnell, sie wird sehr rasch wieder resorbiert. Die Beobachtung, daß bei dieser Form ein Unterdruck im Schädelinneren auftreten kann, stützt diese Theorie.

Häufig kommt auch eine andere Art der Entstehung vor, die Pneumatocele entsteht dabei durch die Bildung eines Ventils. Alle äußeren Pneumatocelen sind Ventilpneumatocelen. Charakteristisch ist der Ueberdruck in den Geschwülsten. Wiederholt liest man in der Literatur, daß diese Pneumatocelen ausgedrückt wurden, sich aber danach wieder rasch füllten. Die Luft drang durch

das Ventil in Richtung der Pneumatocele sofort wieder ein. Diese Ventilbildung findet sich auch bei einer Reihe von inneren Pneumatocelen. Die Luft ist dann aber nicht unmittelbar nach dem Unfall vorhanden wie bei der ersten Art, sondern sie erscheint erst später im Röntgenbild. Sie ist eine Spätkomplikation. Häufig bildet ein Stück der eingerissenen Dura das Ventil, oder der Abfluß des Liquors in untere Partien führt zum direkten Austausch des Liquors und der Luft, oder aber es kommt während der Heilung zum Ventil durch Blutgerinnsel. Sie verstopfen eine Zeitlang die Lücken, um dann plötzlich wieder Luft eindringen zu lassen. Meist fließt dann gleichzeitig Liquor ab. Auch diese Pneumatocelen stehen wahrscheinlich unter Ueberdruck; denn mit der Ventilwirkung allein kann die Entstehung oft riesiger Lufträume innerhalb der Hirnhäute oder die starke Erweiterung der Ventrikel, wie sie z. B. Passarge in einem Fall beschreibt, zu dem er auch die Röntgenbilder veröffentlicht hat, nicht erklärt werden.

Symptomatologie.

Bei den äußeren Pneumatocelen steht die Formveränderung des Kopfes im Vordergrund und erleichtert die Diagnose. Die Luft hebt die Kopfhaut geschwulstartig in die Höhe. Die pneumatische Schwellung läßt sich ausdrücken, der Abstrom der Luft kann in den Nasen-Rachenraum durch die Tuba Eustachii, durch den Sinus frontalis erfolgen. Bei einem bestehenden Trommelfellriß kann auch die Luft auf diesem Wege nach außen abströmen. Bei dem Auspressen empfindet der Patient manchmal Drucksymptome und hört ein zischendes Geräusch.

Die drei Hauptsymptome einer inneren Pneumatocele sind nach Killian:

1. Der Nachweis von Luft im Röntgenbild an irgendeiner Stelle desselben.
2. Der Verlust von Liquor aus der Nase oder dem Ohr, der aber auch mal fehlen kann.
3. Ein Plätschergeräusch (fehlt oft).

Das letzte Symptom kann aber nur dann vorhanden sein, wenn die Gehirnkammern oder die lufthaltigen Höhlen zum Teil auch noch mit Liquor gefüllt sind. Man kann im Röntgenbild dann Spiegel sehen.

Die übrigen Symptome bei einem Pneumocephalus, wie Kopfschmerzen, Schwindel, Uebelkeit, Erbrechen, Bradykardie und Stauungspapille, die häufig nach der akuten Verletzung auftreten, sind meist durch Hirndruck bedingt. Sie würden auch bei jeder anderen Ursache des Hirndruckes vorhanden sein. Der Engländer Dandy, der selbst zirka 15 Fälle innerer Pneumatocelen sah, sagte u. a. zur Frage der Symptomatologie: „Es gibt ein pathognomisches klinisches Symptom. Wenn die Patienten den Kopf nach vorne neigen, läuft Liquor frei in die Nase. Wenn Liquor ausrinnt, dringt Luft dafür in das Hirn. Ein solches Symptom beweist das Vorhandensein einer großen Fistel und zeigt, daß eine Höhle im Hirn besteht. Wenn die Fistel klein wird, tritt dieses Phänomen nicht so klar auf." Wie Dandy schon selbst sagt, tritt dieses Symptom nur bei großen Fisteln auf. Und ich glaube, es ist nicht richtig, wenn man es zu den direkten Symptomen des Pneumatocephalus rechnet, da solche große Fisteln außerordentlich selten sind. Soviel ist sicher: Die Symptome des Pneumocephalus können, abgesehen von der Rhinorrhoe, auch bei anderen Krankheitsursachen vorkommen. Verdacht auf Pneumocephalus besteht, wenn nach einem Bruch die Drucksymptome anhalten. Und verstärkt wird der Verdacht bei eintretendem Liquorfluß aus der Nase oder dem Ohr. Gesichert aber wird die Diagnose stets durch das Röntgenbild.

Prognose *und Therapie.*

Die äußeren Pneumatocelen sind nicht nur leicht zu erkennen, sie sind auch mit der heutigen Technik leicht zu heilen. Sie werden incidiert. Ihre Prognose ist gut. Wenn keine größeren Verletzungen des Gehirns vorliegen, ist die Prognose auch bei den inneren Pneumatocelen im allgemeinen günstig. Jedoch gibt es zwei Gefahren, die zu beachten sind:

1. die Infektion,
2. ein starker Hirndruck.

Wenn sich z. B. eine Fistel, die zum Subarachnoidealraum führt, infiziert, so entsteht immer eine Meningitis mit meist tödlichem Ausgang. Ebenso, wenn die infizierte Fistel in das Ventrikelsystem führt. Wenn es zu einer örtlichen Erkrankung kommt, z. B. einem Abszeß im Frontallappen, ist die Prognose günstiger, der Abszeß kann sich von selbst entleeren und ausheilen. Die Stärke des Hirndruckes hängt ganz von den Umständen ab, Husten und Schneuzen verstärken ihn. Die Kopfschmerzen können durch den verstärkten Hirndruck nach dem Husten und Schneuzen erheblich zunehmen. Der Druck braucht nicht ständig zu bestehen: zuweilen wechselt er sehr stark, der Patient kann bewußtlos werden und sich dann wieder erholen, oder er stirbt.

Die Erfolge der konservativen Behandlung sind durchweg gut gewesen, die Operation bietet immer die Gefahr der Meningitis und Killian empfiehlt erst dann ein Eingreifen, wenn allgemeine Beschwerden, z. B. Hirndruck auftreten. Dandy sagt, direkte Fisteln sollen unbedingt möglichst bald verschlossen werden. Ebenso ist eine Behandlung selbstverständlich nötig, wenn ein infizierter Raum vorhanden ist. Die Vergrößerung des Durarisses ermöglicht dann eine weitere und ausreichendere Drainage, so daß die Wunde gut granulieren kann.

Krankheitsbericht:

Aus der Krankengeschichte der chirurgischen Universitätsklinik München:

Anamnese: Am 28. 8. 1939, um 11 Uhr, hatte der Kranke in seinem Betrieb einen schweren Betriebsunfall. Er war beim Aufzeichnen an einem Kessel beschäftigt. Plötzlich kam der benachbarte Kessel ins Rutschen und flog zu Boden. Er bekam dabei einen Schlag gegen den Kopf von dem 30 Tonnen schweren Kessel. Der Kranke war sofort bewußtlos und wurde mit dem Betriebsauto in die Klinik gebracht.

Allgemeinbefund: Der Kranke ist 5 Tage lang nicht ansprechbar gewesen; 2 Tage nach Einlieferung erlangte er erst das Bewußtsein wieder. Retrograde Amnesie. Druckpuls. Schwere Contusio cerebri, mit Schädelbruch. Blutungen im Gehirn.

Oertlicher Befund: Blutungen aus Mund, Nase und aus dem linken Ohr. Rechtes Ober- und Unterlid bläulich gefärbt. Zerreißung der

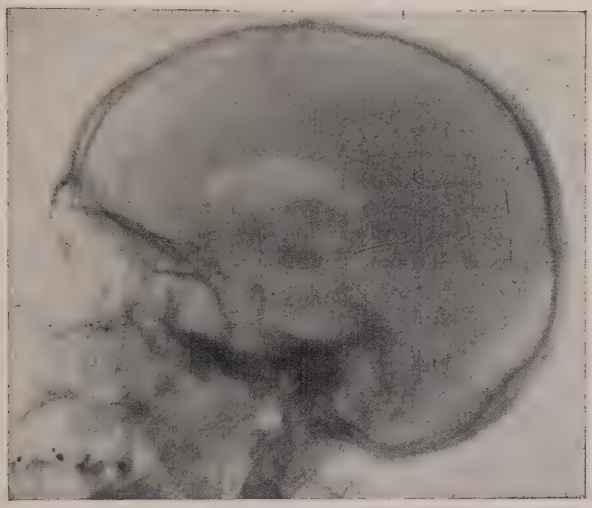

oberen Aeste der Arteria centralis retinae. Oberkiefergegend rechts stark geschwollen. Schürfwunden oberflächlich im Gesicht. Die Pupillen sind klein, die linke Pupille reagiert nicht. Puls 88 pro Min. Blutungen hinter beiden Trommelfellen.

Röntgenbefund: Auf der seitlichen Schädelaufnahme vom 29. 8. 1939 erkennt man eine Luftfüllung des linken und rechten zweiten Ventrikels. Das Foramen interventriculare Monroi stellt sich ebenfalls dar als Verbindung vom zweiten zum dritten Ventrikel, welch letzterer ebenfalls mit Luft gefüllt ist. Unterhalb des dritten Ventrikels gegen die Stella turcica zu finden sich noch einige erbsengroße Aufhellungen, welche luftgefüllten Subarachnoidealräumen entsprechen dürften. In der Gegend des Stirnpoles erkennt man ebenfalls eine subarachnoideale Luftansammlung, welche sich streifenförmig gegen

das Schädelinnere zu fortsetzt und einen Bezirk von nicht ganz Zwetschgengröße einnimmt.

Am knöchernen Schädel erkennt man eine rechtwinklig verlaufende Bruchlinie, welche vom hinterhauptsnahen Ende des luftgefüllten zweiten Ventrikels zum Schatten der Ohrmuschel zieht und dabei

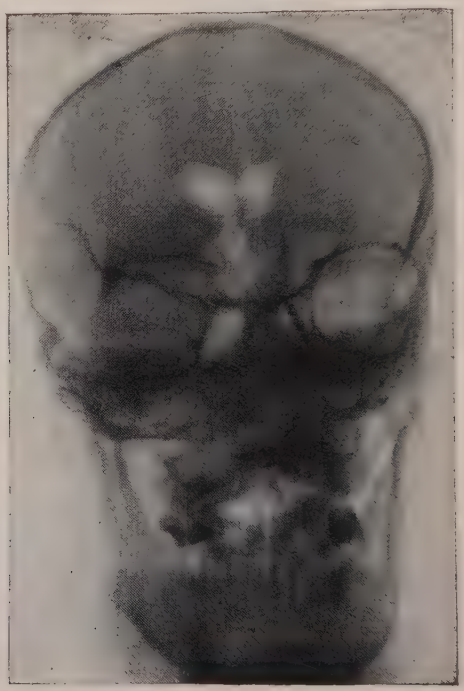

einen Winkel bildet. Der Bruchspalt dürfte sich im Os temporale bzw. in der Squama os. temp. und im Os parietale der linken Seite befinden. Eine weitere Bruchlinie von ungefähr 1½ cm Länge erkennt man im Bereich des Türkensattels. Sie verläuft senkrecht und berührt gerade die Processus clinoidei posteriores. Auf der Aufnahme von vorn nach hinten sieht man ebenfalls die Luftfüllung beider Seitenventrikel und des dritten Ventrikels. Außerdem zieht ein wolkiges Aufhellungsgebiet vom dritten Ventrikel gegen die Nase zu und endet in Höhe des rechten unteren Augenhöhlenrandes. Dieses Auf-

hellungsgebiet dürfte einer basal gelegenen subarachnoidealen Luftansammlung entsprechen.

Auf den Aufnahmen vom 27. 9. 1939, also vier Wochen später, sieht man im seitlichen Bild die schon eben beschriebenen Bruchspalten. Sie sind aber hier besser zu erkennen. Infolge der geänderten Aufnahmerichtung liegt die Bruchlinie im Bereich der Sella turcica hinter derselben. Die Luftfüllung ist verschwunden, die Bruchlinie setzt sich in das Os temporale fort, wie man auf den Aufnahmen des Foramen opticum sieht.

Nebenbefund: Falx Verkalkung.

In der Aufnahme von vorn nach hinten vom 27. 9. 1939 läßt sich eine Bruchlinie nicht nachweisen.

Die Sonderdarstellungen des Foramen opticum zeigen bei linksanliegendem Kopf im Bereich des linken Foramen opticum keinen krankhaften Befund. Auch sonst alles o. B. Bei der Darstellung des rechten Foramen opt. bei rechts anliegendem Kopf erkennt man im Bereich des rechten Foramen opt. ebenfalls keine Knochenverletzungen. Hingegen zeigt die Pars petrosa des Os temp. eine Schnabelbildung an der Knochenkante ungefähr da, wo die Eminentia arcuata am Knochen zu finden ist. Die Schnabelbildung entspricht einem waagerecht verlaufenden Bruchspalt. Senkrecht auf diesem Knochenschnabel steht eine etwa 3½ mm breite Aufhellungslinie, welche herzwärts sich hackenförmig umbiegt. Es dürfte sich hier um die im seitlichen Bild schon beschriebene Bruchspalte handeln, welche im seitlichen Bild nahe dem Türkensattel verläuft und sich in das Felsenbein fortsetzt.

Am 19. 10. 1939 wurde der Patient in die Universitäts-Nervenklinik verlegt. Hier machte er noch einige nähere Angaben über sein Befinden nach dem Unfall.

Auszug aus dem Krankenbericht der Nervenklinik:

Patient konnte nach dem Unfall nicht richtig schlucken, da alles durch Schleim verlegt war. Die Nahrung blieb zwischen Zähnen und Wangenschleimhaut liegen, da er sie nicht hinunterschlucken konnte. Schmerzen traten nicht auf beim Versuch zu schlucken. Flüssige und

zerkleinerte Nahrung hat er herunterbringen können. Starke Kopfschmerzen. Er konnte nur ganz leise sprechen, konnte sich aber ohne weiteres verständlich machen und hat auch die anderen verstanden. Anfangs sah er alles doppelt, außerdem alle möglichen Figuren und Sachen, die in Wirklichkeit nicht da waren. Die Frage, ob er früher geschielt habe, verneinte Pat. Als er das rechte Auge verschattete, bemerkte er, daß er auf dem linken Auge nichts mehr sah. Dies bemerkte er aber erst eine oder mehrere Wochen nach dem Unfall. Doppelbilder traten dann nicht mehr auf. Schmerzen an den Augen bestanden nicht. In beiden Ohren hatte er ein leises Rauschen, besonders am linken. (Er gibt jetzt an, daß der Verband nur das linke Ohr bedeckte und es aus diesem geblutet habe.) Er hört jetzt schlechter, nur bis zu einer Entfernung von 1 Meter. Ob die Hörstörung das rechte oder das linke Ohr betrifft, weiß er nicht. Auch der Geschmack war gestört; er war nicht imstande, die einzelnen Geschmacksqualitäten zu unterscheiden. Arme und Beine waren nicht gelähmt. Auf der Brust hatte er manchmal ein Gefühl von Kribbeln. Anfangs hat er beim Wasserlassen etwas stärker pressen müssen. Er führt das auf die Bettlage zurück. Im übrigen bestanden keine Blasen- und Stuhlbeschwerden.

Jetzt klagt er über ein leichtes Schwindelgefühl nach dem Aufstehen, das aber nicht derart ist, daß er sich anhalten müßte. In der rechten Schläfe spürt er ein Hämmern, im Hinterkopf und in der Stirngegend manchmal Kopfschmerzen, die so stark sind, daß er gezwungen ist, schmerzstillende Mittel zu nehmen. Auf dem linken Auge sieht er nichts mehr, auf dem rechten alles verschwommen. Er ist imstande, die Gegenstände im Zimmer zu erkennen und die Zeitungsaufschriften zu lesen. Kleingedrucktes jedoch kann er nicht lesen. Er muß ständig das rechte Auge ausruhen, da er sonst alles vernebelt sieht. Das linke Auge ist in der Frühe verklebt, am rechten hat er ein Fremdkörpergefühl. Auf beiden Ohren besteht Ohrensausen, keine Schmerzen; wenn er spricht, hallt es durch beide Ohren. Das Geschmacksvermögen hat sich etwas gebessert. Beim Genuß von Wurst oder Käse hat er gar keine Geschmacksempfindung.

Neurologischer Befund: Die linke Stirn ist angeblich klopfempfindlich. Trigeminusdruckpunkte bds. und Austrittsstelle des N. occip.

links druckschmerzhaft. Trigeminus motorisch intakt. Trig. Hypaestesie im ersten Ast links. Geruch für schwache Proben beiderseits herabgesetzt. Subjektiv und qualitativ. Strabismus convergens links. Es besteht bds. eine Abducensparese, im übrigen sind die Augenbewegungen frei. Kein Nystagmus. Stirnrunzeln o. B. Augenschluß bds. gestört. (Lagophthalmus.) Pfeifen bds. gestört, rechts vielleicht mehr. Beidseitige Facialisparese, bds. alle drei Aeste. Cornealreflex bds. schlecht. Pupillen mittelweit, rund, die linke ist weiter als die rechte. Die linke Pupille ist lichtstarr. Die rechte Pupille reagiert bei direkter Belichtung, bei Belichtung des linken Auges erfolgt auf dem rechten Auge keine konsensuelle Reaktion. Die linke Pupille reagiert bei Belichtung der rechten. Die Konvergenzreaktion ist beiderseits erhalten, wenn auch nicht sehr ausgiebig. Die Zunge weicht vielleicht etwas nach rechts ab. Sensibilität des Kopfes nicht gestört, rechts gleich links, nur die Corneasensibilität ist angeblich links herabgesetzt. Bei der Geschmacksprüfung wird bitter als salzig angegeben. Im übrigen o. B. Die übrigen Hirnnerven ohne Störung.

Reflexe:
Arme: Triceps R o. B.,
Biceps R o. B.
Beine: P S R r l o. B.,
A S R r l o. B.

Tonus rechts gleich links, normal, grobe Kraft o. B. Bauchdeckenreflexe beiderseits gleich, kaum auslösbar. Chremasterreflex positiv.

Keine Kloni, Aphasieprüfung o. B. Farbenbenennung +. Gang o. B. Seiltänzergang unsicher. Romberg: leichtes Schwanken, kein Absinken der Arme.

Hals-, Nasen-, Ohrenbefund: Die Hörprüfung ergab Innenohrschwerhörigkeit links, kombinierte Schwerhörigkeit rechts. Die Vestibul. Prüfung ist bei dem Verhalten des Patienten nicht ordnungsgemäß durchzuführen. Sichere spontane Erscheinungen bestehen nicht. Die kalorische Prüfung gibt infolge der dauernden Augenbewegungen des Pat. ein vollkommen unklares Bild. Man hat jedoch den Eindruck, daß eine annähernd seitengleiche Erregbarkeit besteht.

Augenbefund: Es besteht beiderseits Lagophthalmus (Bell'sches Phänomen), Abducensparese, außerdem Anisokorie, die linke Pupille ist etwas weiter als die rechte, Pup.Reaktion: rechts am Pupilloscop bei normalen Werten wenig ausgiebig, Konvergenzreaktion prompt, links nur konsensuelle Reaktion. An der Hornhaut findet sich eine Epithelschädigung, die durch den Lagophthalmus bedingt ist. Am Augenhintergrund ist die rechte Papille nur wenig abgeblaßt, die linke vollständig, sie ist porzellanweiß. Zeichen einer Gefäßschädigung konnten wir nicht feststellen. Das Gesichtsfeld des rechten Auges ist peripher für weiß normal, für Farben auf 10 Grad eingeengt, zentral besteht ein Skotom für feinste Farbmarken durch Schädigung des papillomakulären Bündels. Sehschärfe rechts 5/7.5, kleinster Druck, links Amaurose. Motilität: Bulbi können beide nicht über die Mitte nach außen bewegt werden.

Es handelt sich bei dem Kranken um eine Schädelbasisfraktur mit allen typischen Erscheinungen, nebst ausgedehnten Blutungen an der Basis und einem Pneumocephalus als begleitendes Symptom, denn man muß sich vor Augen halten, daß der Pneumocephalus mit seinen verschiedenen Formen nicht eine Krankheit als solche darstellt, sondern stets nur lediglich eine Begleiterscheinung ist, die aber sehr wichtige diagnostische Aufschlüsse gibt und für die therapeutischen Maßnahmen ausschlaggebend sein kann. Im vorliegenden Fall ist die Entstehung des Pneumocephalus folgendermaßen zu erklären: Durch den sehr heftigen Stoß des Kessels gegen den Kopf des Kranken wurden der Sinus sphenoidalis und durch Einriß der Dura der Subarachnoidealraum, die Cisterna chiasmatis und wahrscheinlich auch die Cisterna interpeduncularis eröffnet. Ein Abfluß von wasserklarer Flüssigkeit wurde nicht beobachtet; es ist anzunehmen, daß der Liquor mit dem Blut, das sehr reichlich aus Mund, Ohr und Nase abfloß, vermischt wurde und deshalb als solcher nicht bemerkt werden konnte. Es ist jedenfalls so, daß durch eine Fraktur im Bereich der lufthaltigen Keilbeinhöhle der Subarachnoidealraum mit dieser in Verbindung stand. Daß die Bruchlinie direkt durch die Lamina cribrosa ging, ist nicht anzunehmen, denn dann wäre der Geruchsinn wohl völlig aufgehoben, er ist lediglich abgeschwächt, und das deutet darauf hin, daß entweder nur ein Ausläufer der Bruchlinie

als ganz leichter Sprung durch die Lamina cribrosa ging, oder aber, was wahrscheinlicher ist, die Abschwächung des Geruchsinnes beruht auf einer Schädigung der N. olfactorii oder direkt der Regio olfactorii des Gehirns durch die ausgedehnten Blutungen.

Nun bleibt noch die Frage zu beantworten, wie die Luft aus dem Subarachnoidealraum in die Kammern des Gehirns gelangte. Da der Kranke lebt, läßt sich diese Frage nicht mit Sicherheit beantworten. Gründsätzlich bestehen zwei Möglichkeiten: Die Luft kann auf dem natürlichen Weg über das Foramen Magendii und die Foramina Luschkae in die Ventrikel gelangt sein, oder die Luft kann den direkten Weg über zerstörte Hirnsubstanz genommen haben, d. h. die Luft ist dann durch den direkten Einriß des 3. Ventrikels in die Ventrikelräume gelangt. Der Boden des 3. Ventrikels ist sehr dünn, und schon eine geringfügige Verletzung kann sein Bersten hervorrufen. Ich halte deshalb den zweiten Weg im vorliegenden Fall für wahrscheinlicher. Die Bruchlinie liegt unmittelbar unterhalb des 3. Ventrikels, und es ist anzunehmen, daß ein derart schwerer Schlag, wie ihn der Kranke von dem herabfliegenden Kessel bekommen hat, den Boden des 3. Ventrikels zum Einreißen gebracht hat. Ich glaube auch, die genaue Betrachtung der Röntgenbilder berechtigt zu dieser Annahme. Auf der Aufnahme von vorne nach hinten vom 29. 8. 1939 hat man unbedingt den Eindruck, als ob vom Boden des 3. Ventrikels eine wolkige Aufhellungslinie zur Schädelbasis reicht. Dieselbe Straße ist auch auf der seitlichen Aufnahme zu sehen. Es scheint nach den von Pasarge veröffentlichten Fällen, daß dann, wenn die Luft den anderen Weg über das Foramen Magendii und die Foramina Luschkae nimmt, die Verletzungen meist überhaupt nur geringfügig sind. Auch würde, wenn die Luft diesen Weg genommen hätte, die Luftfüllung der Cisterna pontis auf dem Röntgenbild sich besser darstellen.

Von dem 3. Ventrikel ist die Luft dann durch das Foramen Monroi in die Seitenventrikel gelangt. Der physikalische Auftrieb der Luft begünstigt noch ihre Ausbreitung nach oben, so ist sie auch von den Subarachnoidealräumen an der Basis, von den Zysternen aus, in höhergelegene Teile des Subarachnoidealraumes aufgestiegen. Die auf dem seitlichen Röntgenbild vom 29. 8. 1939 dafür charak-

teristische unscharfe Begrenzung der Luftansammlung und die fleckigen, streifenförmigen Aufhellungen in der Frontalgegend sind gut sichtbar. Die Faltung des Gehirns ist zu erkennen. Ein scharf begrenzter schmaler Aufhellungsstreifen über einer Hirnpartie, wie er bei subduraler Luftansammlung vorhanden sein müßte, ist nirgends zu erkennen.

Trotz aller Mühe und dem reichlichen Aufwand von 8 Röntgenbildern — es wurden 4 Schädelaufnahmen und 4 Sonderaufnahmen des Foramen optic. gemacht — gelingt es röntgenologisch längst nicht so genau, den Verlauf der Bruchlinie festzulegen, wie dies durch den klinischen Befund möglich ist.

Aus der beidseitigen Facialis- und Abducensparese und der beidseitigen Schädigung des N. Opticus kann man ohne Autopsie den Verlauf der Bruchlinie direkt erkennen. Zwei Symptome, die beiderseitige Störung der Hörfähigkeit und die Facialisparese beiderseits deuten auf einen Bruch des Felsenbeins. Wenn aber schon diese beiden starken, massiven Knochen gebrochen sind, ist leicht denkbar, daß auch die viel feineren Teile des Keilbeins zwischen ihnen Bruchspalten zeigen. Daß dies tatsächlich der Fall ist, beweisen die Abducensparese beiderseits und die Luftfüllung innerhalb der Schädelkapsel. Man sieht förmlich, wie die Bruchlinie gegen die Sella turcica und gegen das Chiasma vordringt. Die Schädigung der beiden N. optici vervollständigt den Weg des Bruchspaltes. Daß keine Verletzung des Foramen opticum vorhanden ist, beweisen die Röntgenbilder, die Sonderaufnahmen des Foramen opticum. Die Schädigung muß gegen das Chiasma hin liegen. Die nach einigen Tagen dann eingetretene vollständige Opticusatrophie links beruht sehr wahrscheinlich auf der starken Blutung an der Schädelbasis.

Wie ich schon erwähnt habe, gehören die Fälle von Pneumatocelen nach Basisfrakturen nicht zu den seltensten. Wie steht es nun mit der Häufigkeit der einzelnen Formen unter ihnen?

Fälle einer Pneumatocele *intracerebralis* und einer Verbindung dieser Art mit einer anderen sind nicht bekannt.

Sehr selten ist unter ihnen eine *reine* Form von Pneumocephalus *subarachnoidealis*. Es sind zwei Fälle bisher bekannt: die Fälle von Rahm und Brunschweiler. Der Fall Rahm stellt in-

sofern noch eine Besonderheit dar, als er außerdem zu den schon erwähnten seltenen Fällen gehört, bei denen die Luft durch Eröffnung der lufthaltigen Kammern des Mittelohrs in den Subarachnoidealraum gelangt ist. Der Sprung geht quer über dem Sulcus sigmoideus durch die Felsenbeinregion. Ein zweiter ähnlicher Fall wird von Schloffer berichtet; die Bruchlinie ging dabei durch das Dach der Paukenhöhle, es war eine nachweisbare Narbe im Trommelfell vorhanden und eine Luxation des Hammers. Es bestand eine Basisfraktur, die auf die Folsenbeinpyramide übergegriffen hatte, es war zu einem Pneumocephalus ventricularis totalis und subarachnoidealis gekommen. Ein dritter Fall dieser Art wurde von Winterstein beobachtet: bei ihm bestand ebenfalls ein Bruch des Os petrosum bei zerrissenem Trommelfell und Luftfüllung des Subarachnoidealraumes und der Gehirnkammern.

Noch seltener als das Vorkommen von Fällen eines reinen Pneumocephalus subarachnoidealis ist ein Pneumocephaus *subduralis et ventricularis* nach einer Basisfraktur. Nur einmal ist in der Literatur von Winterstein ein solcher Fall beschrieben worden. Der Patient ist am Tage nach dem Unfall gestorben, es bestand eine breitklaffende schwere Schädelbasisfraktur. Die Seltenheit dieser Form ist wohl dadurch zu erklären, daß in den allermeisten Fällen die Dura gleich nach dem Einreißen sich so fest an den Knochen anlegt, und es nachher dann sehr schnell zu Verklebungen kommt, daß die Luft nicht in den Subduralraum gelangen kann. Bei der Zusammenstellung der Pneumatocelen nach Stirnbeinverletzungen finden sich noch mehrere solche Fälle; es ist ganz natürlich, daß bei der größeren Gesamtzahl auch die seltenen Formen relativ vermehrt sind.

Schon häufiger ist bei den Schädelbasisbrüchen das Vorkommen eines Pneumocephalus *ventricularis* in *reiner* Form. Bekannt sind die Fälle von Chiari, Jansson, Hansemann, 1 Fall von Passarge und 2 Fälle von Davidson. In dem einen Fall von Davidson bestand eine Füllung aller 4 Ventrikel, es war zu einem Pneumocephalus ventricularis *totalis* gekommen.

Am *häufigsten* ist die Form der ventrikulären und subarachnoidealen Luftfüllung. Der Pneumocephalus subarachnoidealis et ventricularis. Mit Sicherheit gehören hierher

die Fälle von Dandy, v. Eicken, Monari, Rand, Passarge, Thompson-Reed, Winterstein und Schinz.

Im Fall von Dandy bestand ein Bruch durch die Mastoidzellen, zwei Tage hatte eine Fistel bestanden, es war Liquor durch das rechte Ohr abgeflossen. Die Cisterna chiasmatis und die Cisterna interpeduncularis waren luftgefüllt, ebenso die beiden Ventrikel. Der Fall von Eicken gehört zu den Seltenheiten, daß die Luftfüllung nicht durch ein Trauma entstanden ist, sondern postoperativ, wahrscheinlich durch eine Verletzung des Keilbeins. In den Fällen Monari und Rand bestanden neben Bruchlinien an der Schädelbasis auch noch solche in der Stirngegend, die Luft ist durch Eröffnung des Sinus frontalis eingedrungen. Im Fall von Passarge lag wahrscheinlich ein Bruch des Siebbeins vor, die Cisterna chiasmatis war eröffnet. Von dort ist die Luft aber dann nicht direkt durch Verletzung der Gehirnmasse in die Ventrikel gelangt, sondern sehr wahrscheinlich durch die natürlichen Oeffnungen, durch das Foramen Magendii und die Foramina Luschkae.

Im Fall von Thompson-Reed lag ein Sprung durch das Os temporale vor, der rechte Ventrikel war luftgefüllt, außerdem bestand über der ganzen Oberfläche des Stirnbeins subarachnoideale Luftfüllung. In dem Fall von Winterstein ist, wie schon erwähnt, die Luft durch eine Eröffnung der lufthaltigen Räume des Mittelohres eingedrungen. Der Fall von Schinz gehört wahrscheinlich auch hierher. Der Patient, von dem Winterstein berichtet, hielt nach dem Unfall den Kopf nach rechts, es kam durch diese Rechtslagerung bei dem Kranken zur Ausbildung eines linksseitigen Pneumocephalus ventricularis und subarachnoidealis. Die durch das rechte Os petrosum eindringende Luft sammelte sich sofort auf der linken Seite an.

Bei dem Kranken in der Chirurgischen Klinik München handelt es sich um einen traumatisch entstandenen Pneumocephalus durch eine Fraktur in der Schädelbasis und Eröffnung des luftgefüllten Sinus sphenoidalis unter gleichzeitiger Eröffnung der Cisterna chiasmatis und des 3. Ventrikel, wahrscheinlich auch der Cisterna interpeduncularis.

Wie ich schon erwähnt habe, muß erst eine Anzahl von Vorbedingungen erfüllt sein, um die Entstehung eines Pneumocephalus zu ermöglichen. Abgesehen davon ist die Seltenheit des Krankheitsbildes im Vergleich zur Häufigkeit der Schädelbrüche wohl noch durch zwei weitere Gründe bedingt: 1. Eine große Reihe der Kranken mit Schädelbrüchen sterben an ihren schweren Verletzungen, so daß keine Röntgenbilder gemacht werden können, und bei der Autopsie wird nicht auf eine etwaige Luftfüllung im Schädel geachtet. 2. Bei den Fällen, von denen Röntgenbilder vorliegen, besteht die Möglichkeit, daß der starke Hirndruck, die ödematose Hirnsubstanz oder der Liquorabfluß das Eindringen der Luft verhindern, oder daß die Bruchspalten durch Blut verstopft sind.

Einen großen Schaden verursacht die Anwesenheit von Luft in den Ventrikeln und den übrigen Räumen nicht,, lediglich geringe Reizerscheinungen können auftreten.

Herrn Dr. Schörcher möchte ich an dieser Stelle für Ueberlassung des Themas und Herrn Prof. Dr. Magnus für Uebernahme des Referates meinen besonderen Dank aussprechen.

LITERATURVERZEICHNIS.

Arcel Olof, übersetzt von Murray: Göttingen 1777; Dtsch. Ztschr. f. Chir., Band 3.

Bullock: Surg. Gyn. a. Obst.; 1926.

Chevance: de Vassy, 1852, Union Med., Bd. 6.

Chiari: Ueber einen Fall von Luftansammlung in den Ventrikeln des menschlichen Gehirns. Zeitschr. f. Hilk. 5 (1884).

Dandy: Archives of Surgery, Volume 12; 1926.

— Hirnchirurgie, übersetzt von H. Köbcke; 1938.

Davidson: American, J. röntgenol. 1927, 17, 447.

v. Eicken: Acta Otolaryngologica, Stockh. 1925, 8. 128.

Hansemann: Ueber Pneumocephalus. Virchows Archiv, 224.

Heinecke: Handbuch der allgemeinen und spez. Chirurgie, Bd. 3.

Jansson: Acta Radiol. Stockh. 7, 1.; 1926.

Killian: Pneumopathien, Erkrankungen durch physikalische Gaswirkung.

Lecart: Recueil des Actes de la Santé de Lyon. 1798, Bd. 1.

Lloyd: Soc. of Physicians in London, 1779.

Luckett: Air in the ventricles of the brain following a fracture of the skull, Surg. Gyn. u. Obst. 1913.

Monari: Radiol. Med. 1926, 13, 492.

Passarge: Zbl. f. Chirurgie, 1935, Nr. 51.

Rahm: Zbl. für Chirurgie, 1935, Nr. 18.

Rand: Arch. of Surgery, Bd. 20, 1930, S. 940.

Schinz-Baensch-Friedl: Lehrb. Röntg.-Diagn., 1928, 385.

Schloffer: Arch. f. klin. Chir., 1923, 127, 731.

Thompson-Reed: J. amer. med. Assoc., 1932, 98.

Winterstein: Archiv für klin. Chirurgie, Bd. 159, S. 610.

Wodarcz: Zur Kasuistik der intracraniellen Pneumatocele. Münch. Med. Wochenschrift Nr. 28, 1915.

LEBENSLAUF

Am 2. 8. 1913 wurde ich als Tochter des Fabrikanten Dr. Ernst Böninger und seiner Ehefrau Maria, geb. vom Rath, in Duisburg geboren. Ich besuchte dort das Städtische Lyzeum und anschließend die Städtische Studienanstalt, an der ich 1932 meine Reifeprüfung ablegte. Die fünf vorklinischen Semester studierte ich in Frankfurt a. M. und bestand dort 1938 mein Physikum mit „gut". Die klinischen Semester studierte ich alle in München.